

Розділ 8

КЛІНІЧНИЙ ВИПАДОК

УДК 636.028.09:616.99

КЛІНІЧНИЙ ВИПАДОК: НЕМАТОДОЗНО-ЦЕСТОДОЗНО-АКАРОЗНА МІКСТІНВАЗІЯ ЩУРА

Нікіфорова О. В., Мазанний О. В., к. вет. н., доценти кафедри паразитології,
ixodes1795@gmail.com

Кравченко А. О., Геворкова К. С., студенти ОР «Магістр» ФВМ
Харківська державна зооветеринарна академія, м. Харків

Анотація. Лабораторні тварини – щури хворіють на паразитарні хвороби небезпечні для людини. У щура виявлено гіменолепідозно-параспідодерозно-трихосоміозно-нотоедрозну інвазію (*Hymenolepidosis et Paraspidoderosis et Trichosomoidosis et Notoedrosis mixed invasion*). Комплексний препарат «Празітек-С» показав високу ефективність за цестодозів, нематодозів і акарозів щурів при чотирикратному застосуванні у терапевтичній дозі 1 таблетка на 1,25 кг м.т. тварини, в нашому випадку ¼ таблетки на 0,3 кг маси тварини. Така схема лікування тварини за нотоедрозу дозволила оздоровити щура без дезакаризації клітки.

Ключові слова: щури, гіменолепідоз, параспідодероз, трихосоміоз, нотоедроз мікстінвазія, «Празітек-С».

Вступ. Паразитози у лабораторних, кормових і декоративних тварин є актуальною проблемою віваріїв, відділів кормових тварин зоопарків, зоомагазинів. Кормові тварини є чи не єдиним джерелом живих кормів для зоопаркових тварин [1], проте, нерідко вони хворіють на гельмінтози та акарози, небезпечні для людей, зокрема обслуговуючого персоналу. До цієї групи можна віднести не тільки збудників з прямим циклом розвитку, а і біогельмінтів, у розвитку яких обов'язкова участь проміжного хазяїна, і навіть особливий режим роботи віваріїв і відділів кормових тварин не захищає щурів від інвазування цестодозами, зокрема гіменолепідозом, збудники якого небезпечні для людини [2].

Описання клінічного випадку. Анамнез. Щур, самець, кличка «Е...», вік – 2 роки, маса тіла 300 г. Утримувався у відділі кормових тварин КО «Харківський зоологічний парк». Зі слів робітників відділу у тварини візуалізували коричневого кольору кірки на краях вушних раковин, спостерігався свербіж, тварина була пригнічена, погано приймала корм, частіше сиділа забившись у куток клітки. У клініку кафедри паразитології ХДЗВА тварина поступила 30.03.2016 року.



Рис. 1. Кірки на шкірі вушних раковин щура.

Результати клінічного дослідження.

При первинному огляді щура в лабораторії кафедри паразитології ХДЗВА було виявлено велику кількість кірок коричневого кольору на шкірі вушних раковин (Рис. 1), значно менше кірок візуалізували на шкірі хвоста та кінцівок. Слизові оболонки у тварини блідо-рожевого кольору, дихання ритмічне, спокійне, частота

дихальних рухів за хвилину – 86. Акарологічне дослідження зскрібків з уражених ділянок вушних раковин проводили компресорним методом (мортальним) із застосуванням водно-гліцеринової суміші (1:1) та 10 %-го розчину луѓу – КОН. Виявлено кліщів: округло-овальної форми, дрібних до 0,5

мм з коротким підковоподібним хоботком, короткими конусоподібними масивними кінцівками, на кінцях яких візуалізувались амбулакри на довгих нечленистих стебельцях (Рис. 2 А, Б, В).

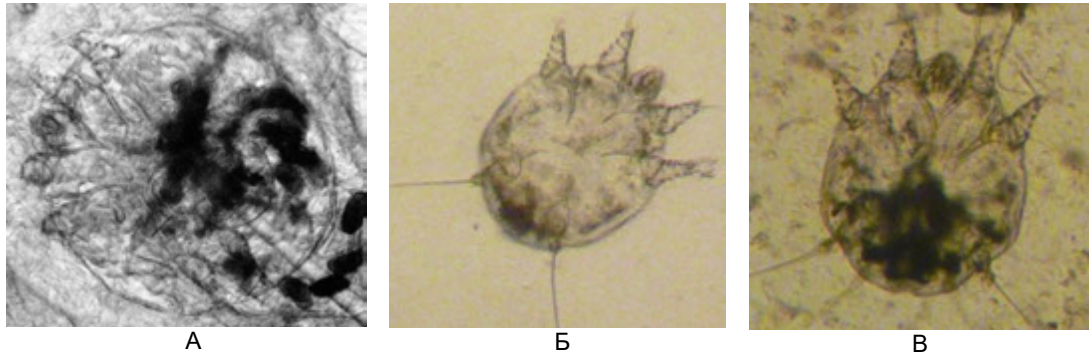


Рис. 2. Кліщі виду *Notoedres cati*: А – самка (×400), Б – личинка (×780), В – німфа (×620).

Кліщів і яйця виявляли на різних стадіях розвитку. Інтенсивність інвазії (ІІ) у пробі склала $282 \pm 3,8$ кліщі. Виявлені яйця кліщів – овальної форми, сірого кольору, великі (0,15 мм) з двоконтурною оболонкою, ІІ становила $157 \pm 1,5$ яйця в пробі. За морфологічними особливостями виявлених збудників віднесено до підкласу *Acarı*, ряду *Acariformes*, родини *Sarcoptidae*, роду *Notoedres*, виду *Notoedres cati*.

Продовжили обстеження тварини дослідженням фекалій стандартизованим методом Фюллеборна. Виявлено овоскопічні елементи трьох видів: перші – округлої форми, жовто-сірого кольору, розміром ($59 \dots 77 \times 49 \dots 69$ мкм), з гладенькою оболонкою, з невеликою ($25 \dots 36$ мкм) онкосферою (гексакантний ембріон) в середині. ІІ склала $46,4 \pm 2,2$ яйця в полі зору мікроскопа (Рис. 3). Другі яйця – овальної форми, сірого кольору, розміром (45×30 мкм), з двоконтурною оболонкою, незрілі (Рис. 4). ІІ – $1,3 \pm 0,33$ яйця у полі зору мікроскопу. Треті яйця – бочкоподібної форми, коричневого кольору, розміром ($60 \dots 70 \times 30 \dots 35$ мкм) з кришечками на полюсах, товстою оболонкою, зовнішній шар гладкий, зрілі. ІІ – 1–2 яйця в пробі.

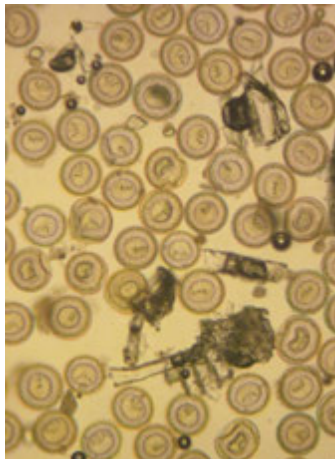


Рис. 3. Яйця з онкосферами цестоди виду *Hymenolepis diminuta* (×400).

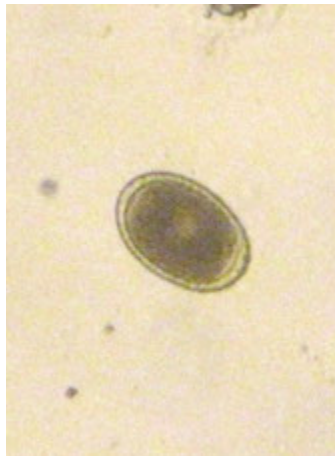

Рис. 4. Яйце нематоди виду *Paraspidodera uncinata* (×620).

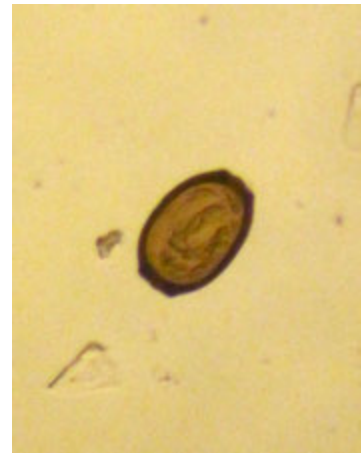

Рис. 5. Яйце нематоди виду *Trichosomoides crassicauda* (×780).

Ідентифікацію виявлених овоскопічних елементів проводили за допомогою атласу Thienpont D., Rochette F. та Vanparijs O.F.J. (1979) [3]. Встановлено, що яйця зображені на рис. 3 належать цестоді виду *Hymenolepis diminuta* (Rudolphi, 1819; Blanchard, 1891) з родини *Hymenolepididae*, ряду *Cyclophyllidea* (ціп'яки), на рис. 4 – нематоді виду *Paraspidodera uncinata* (Rudolphi, 1819) з родини *Heterakidae*, а бочкоподібні яйця на рис. 5 належать нематоді виду *Trichosomoides crassicauda* (Hall, 1916) з родини *Trichuridae*.

Діагноз: Нематодозно-цестодозно-акарозна інвазія, а точніше: гіменолепідозно-параспідодерозно-трихосомідозно-нотоедрозна мікстинвазія (*Hymenolepidosis et Paraspidoderosis et Trichosomoidosis et Notoedrosis mixed invasion*) щура.

Лікування. У зв'язку з виявленням у щура паразитів, яких відносять за систематикою до різних типів, які мають різну локалізацію (гіменолепіси в тонкому відділі кишечника, параспідодери – в сліпій та ободовій кишках, трихосоміди в сечовому міхурі, нотоедреси в епідермальному шарі шкіри) та враховуючи вид тварини (умови і мету утримання) щуру було призначено з лікувальною метою комплексний лікарський засіб – «Празімеком-С», (таблетки виробництва Біовет, Болгарія). До складу препарату входить 6,25 мг празіквантелу та 0,25 мг абамектину. Задавали препарат щуру згідно настанови: 1 таблетка на 1,25 кг маси тіла тварини проти ектопаразитів з кормом, тобто ¼ таблетки на тварину з інтервалом 7 діб. Вперше препарат задавали 30.03.2016 року. Результати ефективності лікування «Празімеком-С» наведено в таблиці.

Таблиця.

Ефективність «Празімеку-С» за цестодозно-нематодозно-акарозної інвазії щура

Дата	Доза препарату	II, у пробі		II яєць, у полі зору мікроскопа	
		кліщів	яєць кліщів	цестод	нематод
30.03.16 р.	¼ табл.	282±3,8	157±1,5	46±2,2	1,3±0,33
31.03.16 р. / ч/з 24 год.	-	144±7,2	78±5,3	7,8±0,4	1,0±0,6
01.04.16 р. / ч/з 48 год.	-	81±2,6	35±5,5	0,8±0,5	0,6±0,2
04.04.16 р. / на 5 добу	-	63±2,6	26±0,8	-	-
07.04.16 р. / на 8 добу	¼ табл.	55±1,2	-	-	-
14.04.16 р. / на 15 добу	Заключне дослідження	5,8±1,3	-	-	-

При заключному дослідженні – на сьому добу після другої дачі препарату (14.04.16 р.), зскрібків із шкіри вушної раковини виявлено 5,8±1,3 кліщів в полі зору мікроскопу, у фекаліях за методом Фюллеборна – овоскопічних елементів не виявлено. Після проведеного лікування стан щура покращився, тварина стала активною, її не можна було взяти на руки, покращився апетит.

Але через місяць (15.05.16 р.) на шкірі вушних раковин щура утворились кірки, з'явився свербіж. При акарологічному дослідженні глибоких зскрібків шкіри знову виявлено кліщів–нотоедресів. З'ясовано, що рекомендації по проведенню дезакаризації клітки після лікування тварини не виконані, у зв'язку із неможливістю пересадки тварини. Виходячи із біологічних особливостей розвитку кліщів *Notoedres cati*, зокрема здатності зберігати свою життєдіяльність у навколишньому середовищі до 20 діб і неможливості проведення дезакаризаційних заходів, було прийнято рішення про зміну схеми лікування. А саме, препарат «Празімеком-С» було рекомендовано застосовувати в тій же дозі (¼ таблетки на тварину), але чотири рази із 7 добовим інтервалом між першою і другою та третьою і четвертою обробками. Інтервал між другою і третьою обробками рекомендовано збільшити до 14 діб. Таким чином, першу обробку провели 15.05.16 року, останню 12.06.16 року.

Після застосування препарату за такою схемою, тварина повністю звільнилася і від енто- і від ектопаразитів.

На 7-му добу після останньої дачі препарату (19.06.16 р.) а ні кліщів, а ні яєць гельмінтів при лабораторних дослідженнях не виявлено.

Після лікування щур прожив ще 1 рік, в подальшому при профілактичних щоквартальних дослідженнях не було виявлено ні кліщів, ні яєць гельмінтів. Щур помер у червні 2017 року у віці 3-х років.

Обговорення. Лабораторним тваринам, тваринам віварію та відділу кормових тварин зоопарків важко проводити лікувальні обробки, особливо щурам [1, 2]. При застосуванні препаратів з кормом груповим методом не всі тварини отримують потрібну дозу препарату, ін'єкційні препарати ефективні, але їх застосування трудомістке і існують протипоказання для молодняку. Щури – це особливі, дуже обережні тварини, вони не будуть їсти те, що їм не подобається. В нашому випадку препарат подрібнювали, змішували із невеликою кількістю майонезу і задавали тварині. Застосування останньої схеми лікування дозволило вилікувати тварину, звільнити її від ектопаразитів без дезакаризації клітки.

Висновок. Комплексний препарат «Празімеком-С» – ефективний протипаразитарний засіб за цестодозів, нематодозів і акарозів щурів. Чотирикратне застосування препарату у терапевтичній дозі 1 таблетка на 1,25 кг маси тіла тварини, в нашому випадку ¼ таблетки на 0,3 кг маси тварини, за нотоедрозу, дозволило оздоровити тварину без обробки клітки – дезакаризації.

Особистий внесок авторів. Доценти кафедри паразитології ХДЗВА Нікіфорова О. В. та Мазанний О. В., проводили дослідження, ідентифікацію кліщів та яєць гельмінтів за допомогою атласу, фотографування, підрахунки, вибір препарату, удосконалювали схему лікування, аналізували клінічний випадок. Студенти-магістранти ФВМ Кравченко А. О. та Геворкова К. С. проводили відбір проб для досліджень, пошук препарату, лікування тварини, догляд за твариною протягом лікування.

Подяка за допомогу. Автори щиро вдячні головному лікарю ветеринарної медицини КО «Харківський зоологічний парк» Бондаренку І. В. м. Харків.

Література

1. Нерод Е. В. Методы борьбы с эктопаразитами животных вивария в ГУК «Гродненский зоологический парк» / Е. В. Нерод, В. Т. Бозэр // Паразитарные системы и паразитоценозы животных: матер. V науч.-практ. конф. Междун. ассоциации паразитологов, Витебск, 24–27 мая 2016 г. / УО ВГАВМ. – Витебск, 2016. – С. 116–118.
2. Гіменолепідоз щурів (*HYMENOLEPIS DIMINUTA*) в умовах КО «Харківський зоологічний парк» / О. В. Мазанний, О. В. Нікіфорова, В. І. Бирка, М. Г. Мазанна // Міжвідомчий тематичний науковий збірник «Ветеринарна медицина» ННЦ «ІЕКВМ». – Х., 2011. – Вип. 95. – С. 370–373.
3. Thienpont D. Diagnóstico de las helmintiasis por medio del examen coprológico / Thienpont D., Rochette F., Vanparijs O.F.J. – Belgica : Janssen research foundation, 1979. – P. 134–171.

КЛИНИЧЕСКИЙ СЛУЧАЙ: НЕМАТОДОЗНО-ЦЕСТОДОЗНО-АКАРОЗНАЯ МИКСТИНВАЗИЯ КРЫСЫ
Никифорова О. В., Мазанный А. В., к. вет. н., доценты кафедры паразитологии,
ixodes1795@gmail.com

Кравченко А. А., Геворкова К. С., студенты ОУ «Магистр» ФВМ
Харьковская государственная зооветеринарная академия, г. Харьков

Аннотация. Лабораторные животные – крысы болеют паразитарными болезнями опасными для человека. У крысы обнаружено гименолепидозно-параспидодерозно-трихосомоидозно-нотоедрозную микстинвазию (*Hymenolepidosis et Paraspidoderosis et Trichosomoidosis et Notoedrosis mixed invasion*). Комплексный препарат «Празимек-С» показал высокую эффективность против цестодозов, нематодозов и акарозов крыс при четырехкратном применении в терапевтической дозе 1 таблетка на 1,25 кг массы тела животного, в нашем случае ¼ таблетки на 300 г массы животного. Такая схема лечения животного при нотоедрозе позволила оздоровить крысу без дезакаризации клетки.

Ключевые слова: крысы, гименолепидоз, параспидодероз, трихосомоидоз, нотоедроз, микстинвазия, «Празимек-С».

CLINICAL CASE: NEMATODOSES-CESTODOSIS-ACAROSIS MIXED INVASION OF RAT
Nikiforova O.V., Mazanny O.V., Cand. of vet. Sci., assistant professors, ixodes1795@gmail.com
Kravchenko A.O., Gevorgova K.S., magistrate students of FVM
Kharkiv State Zooveterinary Academy, Kharkiv

Summary. Laboratory animals – rats suffering from parasitic diseases that are dangerous to humans. The rat has been diagnosed with *Hymenolepidosis et Paraspidoderosis et Trichosomoidosis et Notoedrosis mixed invasion*. The complex preparation «Prazimec-C» showed high efficacy at cestodoses, nematodoses and acaroses of rats using it four times in a therapeutic dose of 1 tablet per 1.25 kg of animal's body weight, in our case, ¼ tablets per 300 g of animal weight. Such treatment regimen at notoedrosis allowed improved the rat without disacarisation of the cage.

Key words: rats, hymenolepidosis, paraspidoderosis, trichosomoidosis, notoedrosis, mixed invasion, «Prazimec-C».